

INFORME ENDODONCIA CIUDAD REAL

Estimado compañero Dr _____, muchas gracias por derivarnos al paciente _____.

Hemos realizado el tratamiento de: **RETRATAMIENTO ENDODÓNTICO** del diente 1.6

El diente presentaba un **diagnóstico** de diente previamente tratado con absceso apical crónico.

CONDUCTO	LONGITUD	CALIBRE APICAL	CONICIDAD
MV	21mm	25	6 %
MP	18 mm	25	6 %
DV	20 mm	25	6 %
P	20 mm	30	6 %

Sistema de instrumentación: BlueShaper Z4 (25.06)

Irrigación: NaOCl 5.25%, EDTA 17%

Activación del irrigante: Ultrasónica

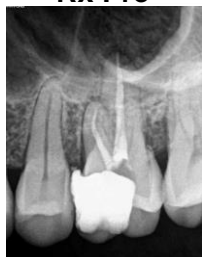Técnica de obturación: Condensación vertical

Sellado coronal: Vidrio ionómero fotopolimerizable

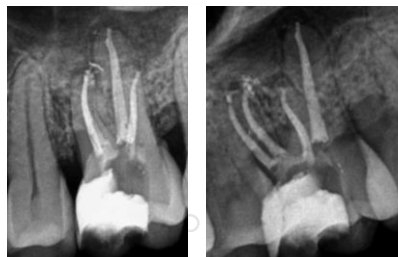Obturación provisional (retirarlo): Teflón + Fortex

Observaciones adicionales: Hemos realizado una reconstrucción pre-endodóntica de la pared mesial para minimizar la filtración coronal entre citas.

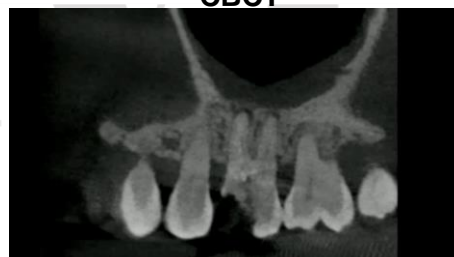Rx Pre



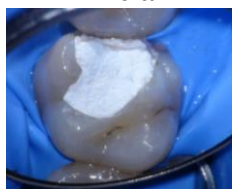
Rx Post



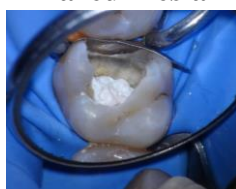CBCT



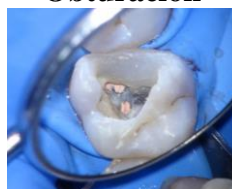Inicial



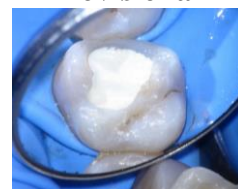Pared mesial



Obturación



Provisional



Se citará al paciente para una revisión del tratamiento en 6 meses.

Se adjuntan fotos y radiografías.

Muchas gracias por confiar en nosotros.

Dr. Alberto Morales